

МИНИСТЕРСТВО ЗДРАВООХРАНЕНИЯ РЕСПУБЛИКИ БЕЛАРУСЬ

«УТВЕРЖДАЮ»



Первый заместитель Министра

Д.Л. Пиневиц

«*лмф*» 2016 г.

Регистрационный № 126-1115

**МЕТОД ВЫЯВЛЕНИЯ ДЫХАТЕЛЬНЫХ НАРУШЕНИЙ
НА РАННИХ СТАДИЯХ У ПАЦИЕНТОВ С БОКОВЫМ
АМИОТРОФИЧЕСКИМ СКЛЕРОЗОМ**

Инструкция по применению

Учреждения-разработчики:

государственное учреждение «Республиканский научно-практический центр неврологии и нейрохирургии»;

государственное учреждение «Республиканский клинический медицинский центр управления делами Президента Республики Беларусь»

Авторы:

к.м.н., доцент Рушкевич Ю.Н., к.м.н. Чечик Н.М.,

д.м.н., профессор Лихачев С.А., д.м.н. Абельская И.С.,

к.м.н. Забродец Г.В., Меркуль О.В.

Минск, 2016

Список сокращений

АпИ - апноэ/гипопноэ индекс
БАС – боковой амиотрофический склероз
ВФС - времени функционального сна
НДС - нарушения дыхания во время сна
ПСП – полисомнография
САГ - синдром альвеолярной гиповентиляции
СОАС – синдром обструктивного апноэ сна
ЧСС – частота сердечной деятельности
ЭКГ- электрокардиограмма
ЭМГ - электромиограмма
ЭОМ - электроокулограмма
ЭЭГ – электроэнцефалограмма
N-REM – фаза медленного сна
REM - фаза быстрого сна

В настоящей инструкции по применению (далее - инструкция) изложен метод выявления и оценки нарушений дыхания и сна у пациентов с БАС с использованием ночной ПСП, который может быть использован в комплексе медицинских услуг, направленных на лечение пациентов с БАС и предназначен для врачей-неврологов, врачей-терапевтов, врачей функциональной диагностики.

ПОКАЗАНИЯ К ПРИМЕНЕНИЮ

БАС.

ПРОТИВОПОКАЗАНИЯ ДЛЯ ПРИМЕНЕНИЯ

Абсолютных противопоказаний не имеется. Относительные противопоказания: острые респираторные инфекции, острые инфекционные заболевания, хронические заболевания в стадии обострения, поражение кожных покровов в местах наложения электродов.

ПЕРЕЧЕНЬ НЕОБХОДИМЫХ МЕДИЦИНСКИХ ИЗДЕЛИЙ, РЕАКТИВОВ, ЛЕКАРСТВЕННЫХ СРЕДСТВ И Т.Д.

Стационарная полисомнографическая система с видеомониторированием.

ОПИСАНИЕ ТЕХНОЛОГИИ ИСПОЛЬЗОВАНИЯ МЕТОДА

Подтверждение диагноза БАС проводится на основе клинко-электронейромиографических данных по Эль-Эскориальским критериям (2000г.): наличие у пациента признаков сочетанного поражения центральных и периферических мотонейронов на трех уровнях из четырех возможных (ствол мозга, шейный, грудной и поясничный отделы спинного мозга), а также прогрессирующее течение заболевания, констатированное при динамическом наблюдении в течение 6 месяцев.

ПСГ проводится общепринятыми методами (см. справочное приложение к Инструкции). Отличием при исследовании пациентов с БАС является то, что при необходимости уточнения вовлеченности мимических мышц электроды фиксируются в области подчелюстных и жевательных мышц, для мониторинга респираторных усилий - электроды фиксируются в области межреберных мышц.

Признаками нарушений архитектуры сна при БАС являются: снижение индекса эффективности сна, сокращение длительности и/или исчезновение REM-фазы, фаз глубоко сна S2-S3, увеличение количества микропробуждений в течение сна (свыше 20%).

Признаки дыхательных расстройств при БАС: увеличение индекса десатураций; низкий уровень средней и минимальной сатурации; увеличение (АпН), особенно, при бульбарных нарушениях и в фазу REM-сна; увеличение количества более длительных апноэ, длящихся более 19 секунд; НДС чаще в виде САГ и СОАС; увеличение частоты дыхания во сне; дебют гипоксемии в REM-фазу сна.

Критериями НДС легкой степени являются:

средняя сатурация SpO₂ – 90-94%,

минимальная – SpO₂ 90 - 80%;

индекс апноэ/гипопноэ - 5-14;

индекс десатураций- 5-14.

Критериями НДС умеренной степени являются:

средняя сатурация SpO₂ – 75-89%,

минимальная – SpO₂ 79-60%;

индекс апноэ/гипопноэ – 15-29;

индекс десатураций- 15-29.

Критериями НДС выраженной степени являются:

средняя сатурация SpO₂ – менее 75%,

минимальная – SpO₂ 59% и ниже;

индекс апноэ/гипопноэ – 30 и выше;

индекс десатураций- 30 и выше;

эпизод апноэ, вызывающий нарушения ритма.

При выявлении легких НДС показано лечение положением (избегать сна на спине или другого положения, провоцирующего НДС); исключить прием седативных препаратов и других лекарственных средств, угнетающих дыхательный центр.

При выявлении умеренных и выраженных НДС пациенту показана респираторная поддержка в виде неинвазивной вентиляции легких.

Осложнения при проведении ПСГ отсутствуют.

Возможные ошибки: технического характера – неправильная установка электродов, отсутствие записи канала, наводка и т.д., что требует устранения дефекта и повторного проведения корректной записи.

ОПИСАНИЕ ТЕХНОЛОГИИ ПОЛИСОМНОГРАФИИ

Основным методом инструментальной диагностики расстройств сна является ночное ПСГ. ПСГ – это электрофизиологическое исследование с регистрацией различных функций человеческого организма в условиях обычного ночного сна пациента:

ЭЭГ - дает картину состояния электрической активности клеток головного мозга и позволяет установить стадию сна.

ЭОМ - регистрирует движение глаз - позволяет установить стадию сна.

ЭМГ - регистрирует мышечную активность подбородка и ног.

ЭКГ - оценивает функции сердечно-сосудистой системы, позволяет обнаружить изменения и нарушения сердечного ритма в течение ночного сна.

Пульсоксиметрический датчик - регистрирует насыщение крови кислородом и частоту пульса.

Датчик храпа и воздушного потока - позволяет записывать назальный и ротовой поток пациента и шум храпа, регистрирует и анализирует тяжесть дыхательных нарушений, процентное содержание храпа.

Датчик положения состоит из двух торакальных датчиков, которые определяют дыхательные движения грудной клетки, и датчика брюшной полости, предназначенного для определения дыхательных движений живота. Т-образный ремень предназначен для крепления датчиков к телу пациента и регистрирует данные о положении пациента. Устройство также имеет датчик дыхательных усилий и позволяет описать картину грудного и брюшного дыхания, оценить состояние позиции всего тела.

Общая структура сна представляет собой последовательность функциональных состояний головного мозга – фазы медленного сна (ортодоксальный сон, или N-REM сон) и фазы быстрого сна (парадоксальный сон, или REM-фаза). Нормальный 8-часовой сон состоит из 4–6 волнообразных циклов, каждый из которых длится около 90 минут. При этом в целом за ночь фаза медленного сна занимает 75-85% от всего времени сна, а фаза быстрого сна – лишь 15-25%.

Фаза медленного сна (N-REM сна) состоит из 4 стадий.

Первая стадия (S1) составляет 1-2% медленного сна, характеризуется отсутствием на ЭЭГ альфа-ритма, являющегося характерным признаком бодрствования человека. Стадия S1 представляет собой процесс засыпания. В

этой стадии снижается мышечная активность спящего человека, появляются медленные движения глазных яблок.

Вторая стадия (S2 45-55%) характеризуется ритмом «сонных веретен» (сигма-ритм) с частотой 13–16 в 1 секунду и регистрацией К-комплексов.

Для третьей стадии (S3 5-8%) характерно появление на ЭЭГ медленной ритмики в дельта-диапазоне (дельта-активность занимает от 20% до 50% времени стадии). При этом продолжают достаточно часто возникать «сонные веретена». Четвертая стадия (S4 10-15%) характеризуется регистрацией на ЭЭГ высокоамплитудного медленного дельта-ритма (дельта-активность занимает более 50% времени стадии). Третья и четвертая стадия фазы медленного сна составляют глубокий сон человека.

Последовательность проведения полисомнографии

Последовательность проведения ПСГ осуществляется в следующем порядке:

1. Пациент, находящийся на обследовании и лечении в неврологическом отделении, поступает в Лабораторию сна. Медицинская сестра регистрирует данные пациента в журнале регистрации. Затем осуществляет визуальный осмотр пациента для определения индивидуальных точек установки электродов и подготовку (обезжиривание) кожи пациента для наложения электродов, после чего производит установку электродов.

2. ЭЭГ. Измерениям ЭЭГ предшествует точное измерение черепа в соответствии с международной системой размещения электродов. Система размещения электродов должна иметь вид проекции на череп схематической сетки, точки пересечения которой отмечают положения для установки электродов. Четырьмя основными точками служат: середина лба по назальной линии спереди, наружный затылочный выступ сзади, левая и правая преаурикулярные точки.

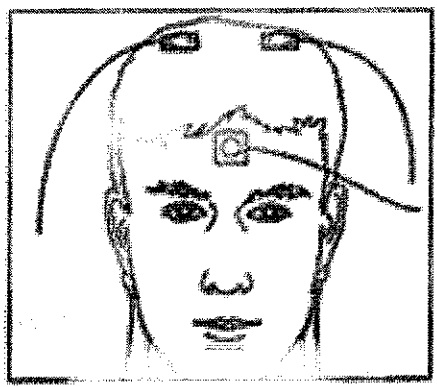


Рисунок 1. – Размещение электродов для энцефалограммы

В качестве базового рекомендуется рассматривать показания нейтрального аурикулярного электрода, установленного на контралатеральный сосцевидный отросток или мочку уха. Все кривые сигналов ЭЭГ, применяемые для установления границ между стадиями сна могут быть хорошо визуализированы в С3 или С4 (при наличии дополнить F3, F4, О3, О4 отведениями). Теменные волны и К-комплексы, которые достигают своего максимума в темени, четко видны в С3 и С4, высоковольтные медленные волны, которыми характеризуется «медленный сон», наблюдаются в своем пике в передних отделах, альфа-ритм на пике наблюдается в затылочных полюсах, но у большинства людей наблюдается также центрально (Рисунок 1).

3. ЭКГ – всем пациентам накладывают стандартные электроды ЭКГ.

4. ЭОГ - стандартное расположение электродов – угол глазной щели справа (ROC) и слева (LOC). ЭОГ электроды должны располагаться горизонтально относительно средней линии (рисунок 2). В этой позиции электроды записывают горизонтальные и вертикальные движения глазных яблок.




Рисунок 2. – Размещение ЭОГ электродов

5. ЭМГ с подбородочных мышц используют как критерий определения REM сна. ЭМГ запись с других мышечных групп иногда используются для оценки некоторых определенных нарушений сна. Например, запись с перонеальной (anterior tibialis) группы мышц необходима для регистрации периодических движений во время сна. Межреберная (интеркостальная) ЭМГ может использоваться для мониторинга респираторных усилий. ЭМГ ног применяется для диагностики синдромов RLS (синдром беспокойных ног) и PLMS (синдром периодических движений ног во сне). Обычно запись ЭМГ во время сна требует наклеивания электродов на кожу в области соответствующих мышечных групп в зависимости от необходимых результатов. При исследовании пациентов с БАС электроды фиксируются в области

подчелюстных и жевательных мышц (рисунок 3) ЭМГ регистрируется биполярно. Использование парных электродов дает более точную запись.




Рисунок 3. – Установка электродов для ЭМГ подбородка

6. Датчик храпа и воздушного потока (рисунок 4) представляет собой канюлю для носового дыхания. Он регистрирует процентное содержание храпа в течение ночи, наличие и отсутствие дыхательного потока (апноэ и гипопноэ).




Рисунок 4. – Датчик храпа и воздушного потока

7. Датчик положения. Фиксация на туловище пациента ремня-регистратора со встроенным датчиком положения регистрирует движение грудной клетки и брюшной стенки, наличие и отсутствие дыхательных усилий.

8. Пульсоксиметрический датчик (рисунок 5) на пальце руки.

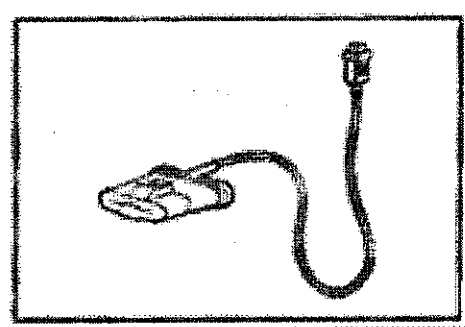


Рисунок 5. – Пульсоксиметрический датчик

После того, как пациент подготовлен для проведения ПСГ (рисунок 6.), выполняется процедура синхронного соединения диагностической системы и принимающего компьютера.



Рисунок 6. – Пациент подготовлен для полисомнографии

Исследование проводится с момента начала сна пациента в течение всей диагностической ночи до естественного пробуждения. После пробуждения пациента система выключается, проводится снятие электродов и оборудования. Врач проводит осмотр пациента и анализ полученных данных ночного сна, регистрирует полученные данные в истории болезни.

Визуальной обработке подвергается каждый 30-секундный интервал (эпоха) с оценкой следующих параметров:

- структура сна: длительность пробуждений (Arousal) в секундах, длительность быстрого сна (rapid eye movements, REM-сна- удельный вес (%) от ВФС, длительность медленного сна (Non-rapid eye movements NREM-сна, % от ВФС) по стадиям: S1, S2, S3, S4;

- дыхательные нарушения: общее количество десатураций во сне, среднее значение сатурации во сне SpO2 %, минимальное значение SpO2%, количество апноэ по длительности: 10-19сек., 20-29сек., 30-39сек., 40-49сек., 50-59сек., ≥ 60 сек, среднее значение апноэ, максимальное значение апноэ, общее время апноэ (в секундах), индекс апноэ/гипопноэ (АИГ), средняя частота дыхания.

Эпизод апноэ определялся при снижении амплитуды колебаний

ороназального потока воздуха на 80% и более вплоть до отсутствия дыхания, эпизод гиппноэ - до 50% в течение 10 с и более. Апноэ или гиппноэ расценивались как обструктивные, если уменьшение дыхательного потока происходило при сохранявшихся дыхательных движениях грудной и/или брюшной стенки, как центральные - при отсутствии этих движений. Степень тяжести дыхательных нарушений определялась на основе индекса апноэ/гиппноэ (АНИ) - число эпизодов апноэ и гиппноэ за час сна: легкая 5-15 эпизодов/час, средней тяжести 15-30, тяжелая 30 и более эпизодов/час). Уровень сатурации: средний уровень SpO₂ – более 95%, минимальный – SpO₂ более 90%. Эпизод десатурации определялся при снижении сатурации на 4% и более от базового уровня.

Диагноз СОАС ставился при величине АНИ - 10 и более. Наличие САГ, связанного со сном, подтверждалось при уровне средней сатурации менее 94% и исключении диагноза СОАС.

Показатели сердечной деятельности: среднее значение ЧСС, общее количество вариабельности сердечного ритма.