

**МИНИСТЕРСТВО ЗДРАВООХРАНЕНИЯ РЕСПУБЛИКИ
БЕЛАРУСЬ**

«УТВЕРЖДАЮ»

Первый заместитель Министра

Д.Л. Пиневиц



20 17 г.

Регистрационный № 044-0617

**МАЛОИНВАЗИВНЫЙ ДЕКОМПРЕССИВНО-
СТАБИЛИЗИРУЮЩИЙ ХИРУРГИЧЕСКИЙ МЕТОД ЛЕЧЕНИЯ
СПОНДИЛОПАТИЙ**

Инструкция по применению

Учреждения-разработчики:

государственное учреждение «Республиканский научно-практический центр неврологии и нейрохирургии»;

государственное учреждение «Республиканский научно-практический центр травматологии и ортопедии».

Авторы:

д.м.н. Сидорович Р.Р., д.м.н. Макаревич С.В., Василевич Э.Н.,
Свечников И.В, к.м.н. Мазуренко А.Н.

Минск, 2017

**МИНИСТЕРСТВО ЗДРАВООХРАНЕНИЯ
РЕСПУБЛИКИ БЕЛАРУСЬ**

УТВЕРЖДАЮ
Первый заместитель министра

_____ Д.Л. Пиневич
30.08.2017
Регистрационный № 044-0617

**МАЛОИНВАЗИВНЫЙ ДЕКОМПРЕССИВНО-СТАБИЛИЗИРУЮЩИЙ
ХИРУРГИЧЕСКИЙ МЕТОД ЛЕЧЕНИЯ СПОНДИЛОПАТИЙ**

инструкция по применению

УЧРЕЖДЕНИЯ-РАЗРАБОТЧИКИ: ГУ «Республиканский научно-практический центр неврологии и нейрохирургии», ГУ «Республиканский научно-практический центр травматологии и ортопедии»

АВТОРЫ: д-р мед. наук Р.Р. Сидорович, д-р мед. наук С.В. Макаревич, Э.Н. Василевич, И.В. Свечников, канд. мед. наук А.Н. Мазуренко

Минск 2017

СПИСОК СОКРАЩЕНИЙ

- МРТ — магнитно-резонансная томография
СКТ — спиральная компьютерная томография
ПДС — позвоночно-двигательный сегмент
ТПФ — транспедикулярная фиксация
ЭОП — электронно-оптический преобразователь

В настоящей инструкции по применению (далее – инструкция) изложен метод, который может быть использован в комплексе медицинских услуг, направленных на хирургическое лечение спондилопатий. Метод предназначен для врачей-нейрохирургов, врачей-травматологов и иных врачей-специалистов организаций здравоохранения, оказывающих медицинскую помощь пациентам с дегенеративными заболеваниями позвоночника.

ПЕРЕЧЕНЬ НЕОБХОДИМОГО ОБОРУДОВАНИЯ, РЕАКТИВОВ, СРЕДСТВ, ИЗДЕЛИЙ МЕДИЦИНСКОЙ ТЕХНИКИ

1. Нейрохирургический набор для выполнения микродиск- и ламинэктомии.
2. Нейрохирургический набор для выполнения транспедикулярной фиксации позвоночника.
3. Титановый межтеловой имплантат различного типоразмера (размеры имплантата подбираются индивидуально в зависимости от величины межтелового промежутка).
4. Монтажный инструментарий.
5. Контейнер для стерилизации.
6. Вакуумный аспиратор.
7. Диатермокоагулятор.
8. Электронно-оптический преобразователь.
9. Операционный микроскоп или налобная лупа хирургическая.

ПОКАЗАНИЯ К ПРИМЕНЕНИЮ

1. Первичные и рецидивные грыжи межпозвонкового диска с компрессией дурального мешка, корешков спинного мозга с болевым синдромом.
2. Постдискэктомический синдром с «коллапсом» диска, вторичным стенозом корешковых каналов.
3. Постламинэктомический кифоз поясничного отдела позвоночника.
4. Ложный сустав после выполненного заднего спондилодеза.
5. Деформации поясничного отдела позвоночника различной этиологии.

ПРОТИВОПОКАЗАНИЯ ДЛЯ ПРИМЕНЕНИЯ

1. Возраст пациентов до 25 лет (до окончания роста и завершения окостенения скелета).
2. Системный или локальный остеопороз позвоночника (при наличии риска проседания трансплантатов или имплантатов в тело позвонка).

3. Поясничный остеохондроз, сопровождающийся радикулопатией без болей в позвоночнике и нестабильности.

4. Поражение более трех сегментов позвоночника.

ОПИСАНИЕ ТЕХНОЛОГИИ ИСПОЛЬЗОВАНИЯ МЕТОДА

Хирургический доступ

Оперативное вмешательство выполняется под интубационным эндотрахеальным наркозом. Положение пациента на животе (рисунок 1) с расклинивающими валиками, которые позволяют избежать гиперлордоза оперируемых сегментов позвоночника и обеспечивают срединный доступ.

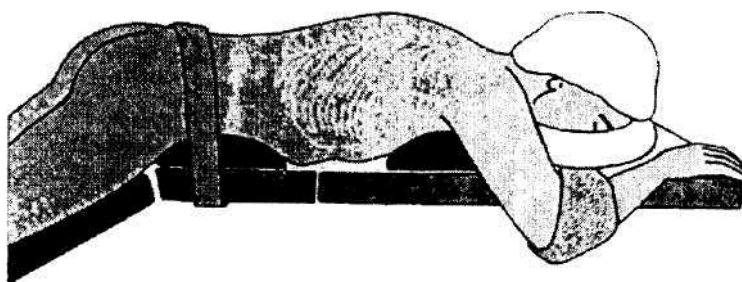


Рисунок 1. — Положение пациента на операционном столе

Уровень хирургического доступа уточняется с помощью ЭОП. Выполняется одна- или двухсторонняя интер- или гемиламинэктомия с последующей установкой транспедикулярных винтов. Выполняется коагуляция вен, имеющих большой диаметр и занимающих существенную часть эпидурального пространства.

В процессе операции выполняется постепенная дистракция сегмента винтами противоположной стороны по временно установленному стержню.

Выполнение микродискэктомии и декомпрессии невральных структур

Выполняется одно- или двусторонняя декомпрессия невральных структур с последующей микродискэктомией. При работе в межпозвонковом пространстве необходимо защитить дуральный мешок от повреждения хирургическим инструментарием. При затруднениях доступа к межпозвонковому пространству, связанному с наличием краевых костных разрастаний, возможно применение остеотома. Диск субтотально резецируется с помощью кусачек, костных ложек, кюреток (рисунок 2).

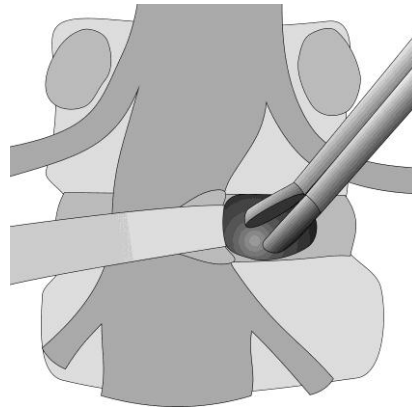


Рисунок 2. — Отведение дурального мешка в медиальном направлении, обнажение задней части диска и его удаление

Для удаления диска и хрящевых замыкательных пластинок используется особый инструмент — ример. Инструмент имеет противоположно направленные режущие грани и при вращении позволяет срезать мягкую часть межпозвонкового диска. Кроме того, использование римера позволяет создать дополнительную дистракцию межпозвонкового пространства. Это облегчает удаление материала диска и выполнение межтелового спондилодеза, а также восстанавливает высоту межпозвонкового промежутка. Ример, начиная с меньшего размера, устанавливается горизонтально в межпозвонковое пространство. Затем поворотом инструмента на 90° расширяется межпозвонковое пространство на величину, соответствующую размеру римера (рисунок 3).

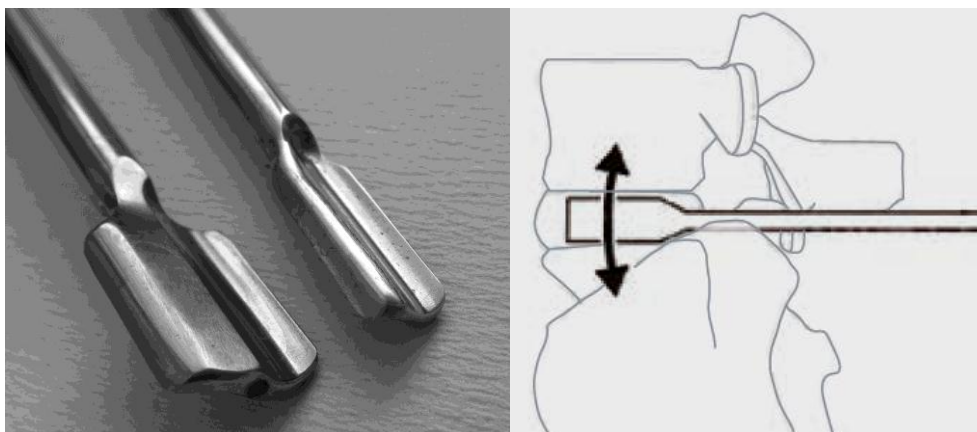


Рисунок 3. — Ример — инструмент для удаления межпозвонкового диска

Завершается дискэктомия зачисткой замыкательных пластинок кюреткой с полным удалением хряща до появления точечных кровотечений. Нельзя удалять подлежащую костную часть пластинки, на которую будет опираться имплантат. Это особенно важно у пациентов старшего возраста при наличии остеопороза.

Стабилизация ПДС

Далее в межпозвонковое пространство поочередно устанавливаются шаблоны с гладкой поверхностью до выбора оптимального по длине и высоте варианта устанавливаемого имплантата. Пространство диска частично

заполняется костной щепенкой. В центральную часть устанавливается заполненный костной щепенкой имплантат (рисунок 4).




Рисунок 4. — Шаблон с гладкой поверхностью до выбора кейджа оптимального размера и схема установки

Конструкция разработанных имплантатов для поясничного отдела позвоночника «анатомична» и соответствует форме замыкательных пластинок тел позвонков данного уровня (рисунок 5).



Рисунок 5. — Разработанные межтеловые имплантаты для стабилизации поясничного отдела позвоночника

Размеры имплантата подбираются в соответствии со средними значениями высоты и ширины межпозвонковых промежутков данного отдела позвоночника: длиной 20; 25; 30; 35 мм и высотой 7; 9; 11; 13 мм. Поверхности, обращенные к телам позвонков, снабжены выступами, препятствующими смещению имплантата из межпозвонкового промежутка. Боковые поверхности имеют специальное резьбовое отверстие для установочного инструмента.

Выполняется рентгеновский контроль. Оставшееся пространство заполняется аутогранулятами костной ткани. При кровотечении из костной ткани осуществляется гемостаз воском и гемостатической губкой. Выполняется монтаж стержней транспедикулярного фиксатора с умеренной компрессией. Выполняется декортикация задних элементов позвоночника, укладывается костная щепенка, т. е. производится и задний спондилодез. В большинстве

случаев для выполнения спондилодеза достаточно получаемых в результате резекции задних элементов позвонка костных фрагментов. При необходимости можно использовать дополнительно аутотрансплантаты из дорсальных отделов гребня подвздошной кости, зачастую доступных из уже имеющего разреза или губчатых аллотрансплантатов. Устанавливается активный раневой дренаж. Параспинальные мышцы с целью максимального восстановления анатомии прикрепляются обратно к надостистой связке. Далее выполняется послойное зашивание раны. Для уменьшения количества осложнений необходимо строго соблюдать правила асептики и антисептики.

Ведение пациентов с дегенеративными заболеваниями поясничного отдела позвоночника в раннем послеоперационном периоде

Ведение пациентов с дегенеративными заболеваниями поясничного отдела позвоночника в раннем послеоперационном периоде осуществляется в соответствии с общими принципами ведения пациентов нейрохирургического профиля: назначают комплексное медикаментозное лечение, включающее антибактериальные, обезболивающие, противовоспалительные, антигистаминные, ноотропные, сосудорегулирующие лекарственные средства. В 1-е сут после операции обязательно выполняется смена асептической повязки с обработкой операционной раны растворами антисептиков, в дальнейшем — по мере загрязнения повязки. Вертикализация пациента возможна на следующий день после операции. В послеоперационном периоде используются полужесткие или жесткие ортезы в течение 3–4-х мес. Швы снимают после заживления раны на 10–14-е сут после операции.

После выписки из стационара пациенту показано динамическое наблюдение врача-невролога и врача-травматолога по месту жительства. Через 1; 3; 6; 9 и 12 мес. после вмешательства выполняется контрольная рентгенография оперированного ПДС (или СКТ).

ПЕРЕЧЕНЬ ВОЗМОЖНЫХ ОСЛОЖНЕНИЙ ИЛИ ОШИБОК ПРИ ВЫПОЛНЕНИИ И ПУТИ ИХ УСТРАНЕНИЯ

1. Миграция имплантата в пределах фиброзного кольца диска или в спинномозговой канал. Профилактика — подбор адекватного размера имплантата, адекватная фиксация имплантата тракцией с помощью транспедикулярной конструкции. Лечение — повторное оперативное вмешательство.

2. Повреждение твердой мозговой оболочки с развитием в дальнейшем послеоперационной ликвореи. Профилактика — во время выполнения дискэктомии и декомпрессии невральных структур использование микроинструментария и оптического увеличения, пластика твердой оболочки пластическими материалами, тщательное зашивание раны послойно. Лечение — дегидратационная и антибиотикотерапия, разгрузочные люмбальные пункции.

3. Послеоперационный менингит. Профилактика — соблюдение принципов асептики и антисептики, применение антибактериальных средств во время операции и в послеоперационном периоде. Лечение — антибактериальная терапия (с эндолюмбальным введением антибиотиков).

4. Остеогенная инфекция. Профилактика — соблюдение принципов асептики и антисептики, применение антибактериальных средств во время операции и в послеоперационном периоде. Лечение — антибактериальная терапия.

5. Гранулематозное воспаление в зоне введения имплантата. Профилактика — соблюдение принципов асептики и антисептики, применение антибактериальных лекарственных средств во время операции и в послеоперационном периоде. Лечение — противовоспалительная, антибактериальная терапия.

6. Нарушения спинального кровообращения. Профилактика и лечение — в соответствии с общими принципами ведения пациентов при данной патологии.